

Resumido del *Journal of Clinical Periodontology*, volumen 48, número 11 (noviembre 2021), 1480-1490

Editores: Phoebus Madianos y Andreas Stavropoulos, comité científico de la EFP

Relatores:

Naz Kurt, Ahmet Duranay, y Canberk Kemik con Hare Gürsoy y Prof Bahar Eren Kuru

Afiliación:

Programa de posgrado en periodoncia afiliado a la EFP en la Universidad de Yeditepe, Estambul, Turquía

Traductora:

Isabel Arroyo Residente de tercer año del máster de periodoncia, Universitat Internacional de Catalunya, Barcelona

estudio

Implantes cortos: ¿dos adyacentes o un solo implante con extensión?

Autores:

Daniel Thoma, Karin Wolleb, Roman Schellenberg, Franz-Josef Strauss, Christoph Hämmerle, Ronald Jung

Antecedentes

La longitud de los implantes es un factor importante que considerar durante la planificación del tratamiento con implantes. En las áreas posteriores, la disponibilidad ósea vertical es normalmente limitada, ya sea por el seno maxilar o por el nervio alveolar inferior. Esto a menudo conlleva plantearse la colocación de implantes cortos. Diferentes revisiones han sugerido que la tasa de supervivencia de dichos implantes son similares a la de los de implantes más largos.

En situaciones clínicas donde hay un edentulismo posterior parcial de dos dientes, existen diferentes opciones para restaurar tanto la función como la estética: la colocación de dos implantes adyacentes o un implante único con extensión.

En términos implantológicos y restauradores, reponer un diente mediante un implante corto es la modalidad de tratamiento mejor documentada, y presenta una alta tasa de supervivencia a cinco años. La colocación de un solo implante con extensión puede dar lugar a una serie de ventajas como menor morbilidad para el paciente, menor tiempo de tratamiento y menor coste. Este enfoque se presenta como una alternativa en condiciones anatómicas desfavorables.

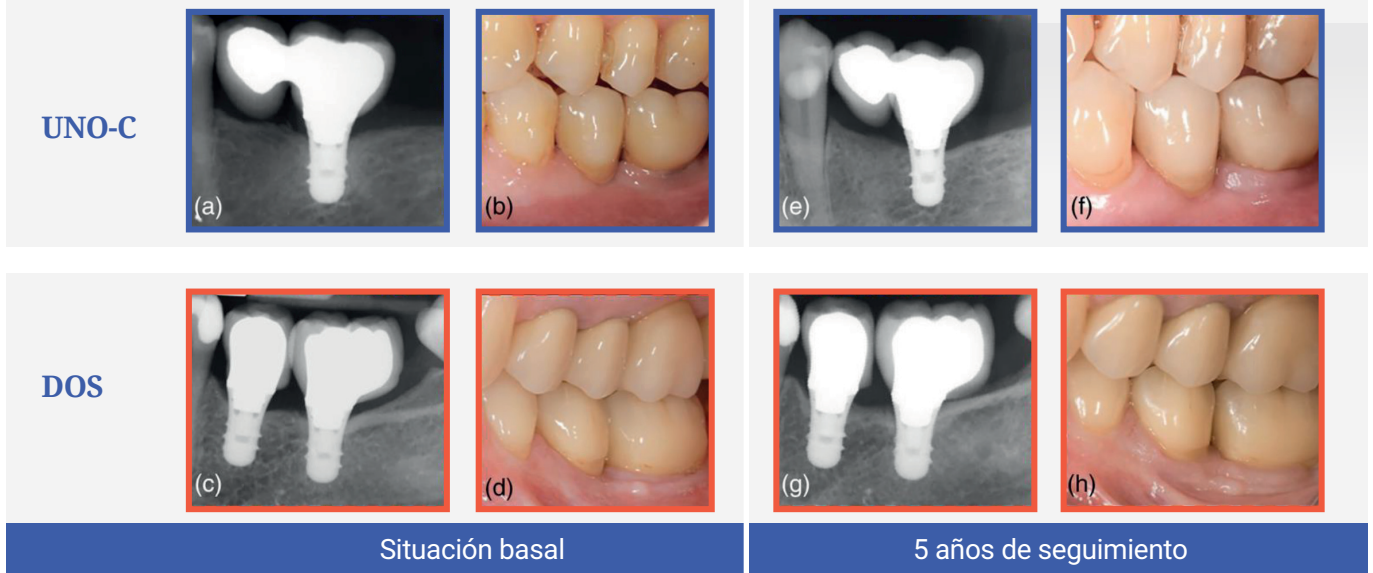
Sin embargo, se ha planteado la hipótesis de que las extensiones pueden aumentar las fuerzas oclusales y funcionales sobre el implante, comprometiendo el éxito junto con unos parámetros periimplantarios desfavorables. Existe falta de información en la literatura en cuanto a resultados clínicos que comparen dos implantes individuales frente a un implante único con extensión.

Objetivo

El objetivo de este estudio era la evaluación clínica, radiográfica y técnica del uso de un implante corto con extensión en comparación con dos implantes cortos adyacentes individualizados, tras cinco años en funcionamiento.

Materiales y métodos

- Este ensayo clínico aleatorizado prospectivo de diseño paralelo incluyó pacientes que requerían la rehabilitación de dos dientes mediante prótesis fija sobre implantes.
- Se excluyeron: fumadores (>15 cigarrillos por día), pacientes con enfermedad periodontal activa, y pacientes embarazadas o lactantes.
- Los participantes fueron asignados aleatoriamente a dos grupos para recibir un implante corto (grupo UNO-C) o dos implantes cortos (grupo DOS). Todos los implantes tenían una misma longitud de 6 mm y un diámetro de 4,1 mm. Se colocaron un total de 54 implantes "Straumann Standard Plus" en 36 pacientes (18 en el grupo UNO-C y 36 en el grupo DOS). El procedimiento quirúrgico se realizó siguiendo los protocolos establecidos, así como las recomendaciones dadas por el fabricante. En casos de disponibilidad ósea insuficiente, se suplementó con regeneración ósea guiada. Las rehabilitaciones fijas se colocaron entre tres y seis meses tras la colocación de implantes.
- La exploración basal se realizó entre una y tres semanas después de la colocación de la prótesis. Todos los pacientes fueron sometidos a terapia de mantenimiento y los controles de seguimiento se realizaron a los seis meses y a los uno, tres y cinco años tras la colocación de la prótesis.
- La variable principal fue la pérdida ósea marginal radiográfica (POMR) calculada como la pérdida ósea media entre mesial y distal. Se calcularon los cambios en POMR desde el examen inicial pasados seis meses y a un, tres y cinco años. Asimismo, se estimaron la supervivencia del implante (estando el implante en su lugar y estable) y la supervivencia protésica (permaneciendo la prótesis in situ).
- Se evaluaron las complicaciones biológicas (periimplantitis y mucositis) así como las complicaciones técnicas (fracturas del implante/pilar, fractura de la cerámica y aflojamiento del tornillo).
- Se analizaron los parámetros clínicos (profundidad de sondaje, sangrado al sondaje y porcentaje de placa) durante los controles de seguimiento.



Radiografías periapicales (a,c) y situación clínica (b, d) basal (carga de prótesis). Radiografías periapicales (e,g) y situación clínica (f,g) tras cinco años de seguimiento.

Resultados

- Este estudio se completó con 26 pacientes (15 en el grupo UNO-C más 11 en el grupo DOS).
- La supervivencia de los implantes fue del 84,2% en UNO-C frente al 80,4% en DOS al cabo de cinco años. Dos pacientes presentaron un fracaso temprano antes de la colocación de la prótesis (uno en cada grupo). Ocurrieron cuatro fracasos tardíos, dos por grupo: en el grupo UNO-C fracasó un implante tras la instalación de la prótesis y otro después de 6 meses de la carga; en DOS, los dos implantes fracasaron tras tres años.
- Se observaron veinticinco complicaciones técnicas en 16 implantes (18 en UNO-C y siete en DOS). Las tasas de dichas complicaciones fueron de 64,2% en UNO-C frente al 54,4% en DOS. No se detectaron diferencias estadísticamente significativas entre ambos grupos.
- Desde el examen basal a los cinco años en función, el cambio medio de POMR fue de de 0,13 mm en UNO-C y de 0,05 mm en DOS, sin diferencias estadísticamente significativas.
- Asimismo, no se observaron diferencias estadísticamente significativas entre grupos en términos de cambios en la MBL en ningún momento del seguimiento.
- La prevalencia de mucositis periimplantaria fue del 56,2% en UNO-C frente al 63,6% en DOS, sin diferencia estadísticamente significativa. No se observó periimplantitis.
- No se detectaron diferencias estadísticamente significativas entre los dos grupos en cuanto a profundidad de sondaje, placa y sangrado al sondaje.

Limitaciones

- Tras cinco años, solo 26 de los 36 participantes se encontraron disponibles para el estudio, lo que limita su representatividad.
- Se incluyó tanto maxilar como mandíbula, con diferente calidad ósea posterior.
- Variables clínicas como la localización de implante, la extensión mesial/distal, procedimientos quirúrgicos no estandarizados (como la aplicación de regeneración ósea guiada) y el tipo de colocación (sumergido o transmucoso) podrían haber tenido cierto impacto sobre los resultados.
- Una de las imágenes usadas sobre casos representativos de cada modalidad de tratamiento es controvertida, ya que el caso representativo del grupo TWO presenta una superestructura deficiente en cuanto a una extensión distal inadecuada de la corona, sin tener contacto distal.
- No se proporcionó información sobre si las mediciones clínicas fueron estandarizadas por un único investigador.

Conclusiones e impacto

- Ambas opciones de tratamiento obtuvieron similares tasas de supervivencia después de cinco años de funcionamiento. Sin embargo, los implantes cortos con extensión fueron más propensos al fracaso temprano, lo que sugiere que el implante estaba sobrecargado.
- Se observaron parámetros de resultados clínicos, radiográficos y técnicos similares en ambas opciones de tratamiento durante el período de seguimiento de cinco años.
- Se observaron tasas de complicaciones biológicas similares entre ambas modalidades de tratamiento durante los cinco años.
- A la hora de rehabilitar dos piezas posteriores en la práctica clínica diaria, la indicación de ambas opciones de tratamiento debería ser escogida cuidadosamente.



JCP Digest 95 es un resumen de "Dos implantes cortos versus un solo implante con cantiléver: 5 años de resultados en un estudio clínico aleatorizado" J Clin Periodontol. 48 (11): 1480-1490. DOI: 10.1111/jcpe.13541



<https://www.onlinelibrary.wiley.com/doi/10.1111/jcpe.13541>



Acceso a través de la página web para miembros de la EFP <http://efp.org/members/jcp.php>